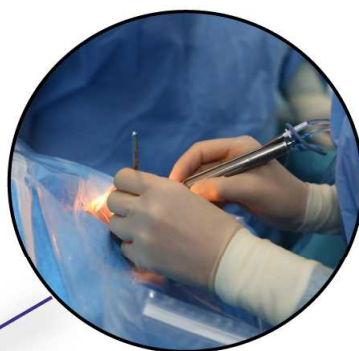
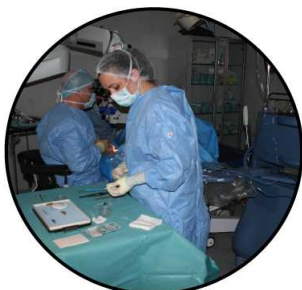

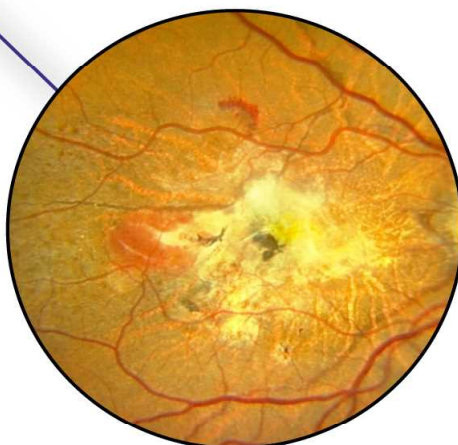


PANTHEO

... EYE CENTER ...



Ηλικιακή Εκφυλιστική Ωχροπάθεια



επειδή η όραση είναι ανεκτίμητη



Is an affiliated clinic and provides teaching facilities to



UNIVERSITY OF NICOSIA
Medical School

ΗΛΙΚΙΑΚΗ ΕΚΦΥΛΙΣΤΙΚΗ ΩΧΡΟΠΑΘΕΙΑ

Εισαγωγή

()

,

.

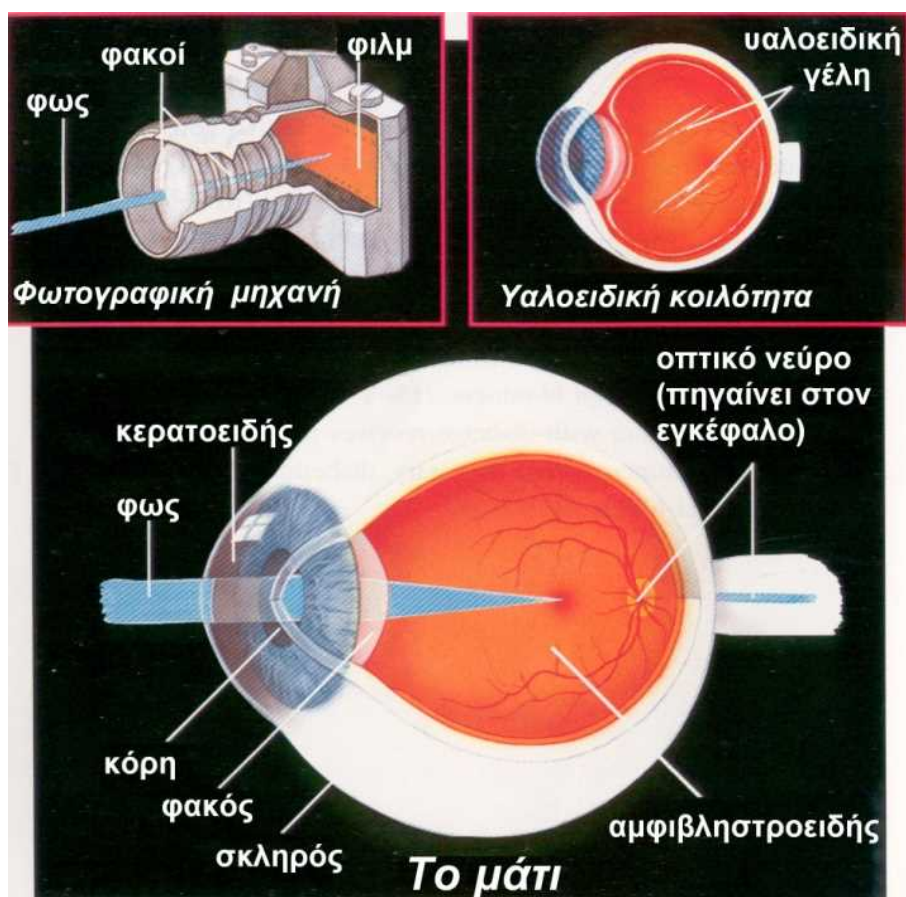
60

.

,

.

Η λειτουργία του οφθαλμού



)

▪

▪

,

▪

,

▪

▪

▪

,

▪

▪

▪

Ο αμφιβληστροειδής

▪

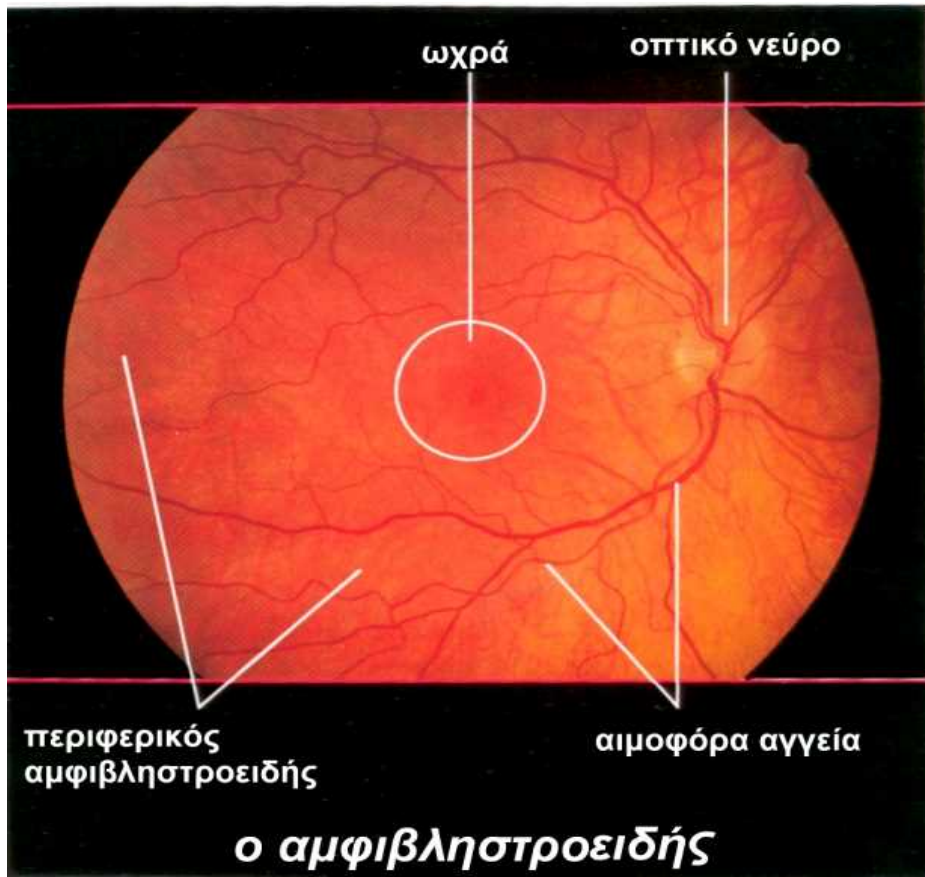
▪

,

▪

,

,



,

▪

,

▪

,

q

▪

,

,

,

▪

Τι είναι η Η.Ε.Ω.

• •

,

,

•

•

• • •

2

•

• • •

•

•

Ξηρά Μορφή

• • •

•

•

,

• • •,

•

Υγρή Μορφή

• • •

,

•

,

•

Παράγοντες κινδύνου

- 25% 65
- 40%

Άλλοι παράγοντες κίνδυνου είναι

-
-
-
-

Τα συμπτώματα της Η.Ε.Ω.Κ. περιλαμβάνουν

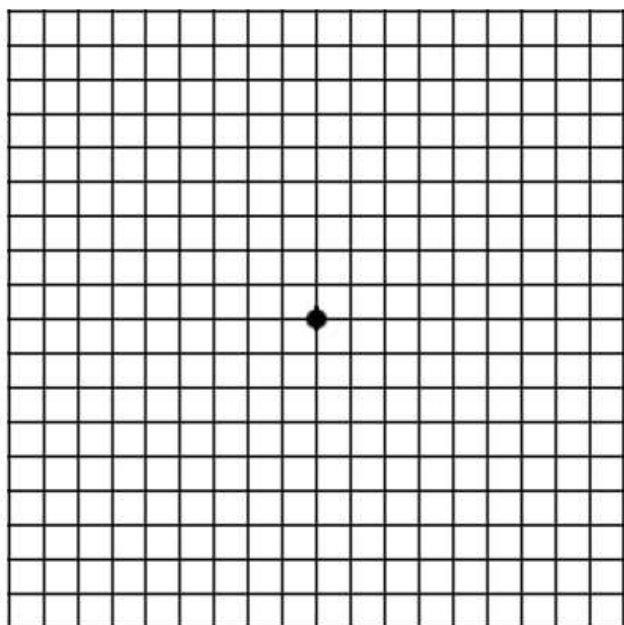
-
-
-
-



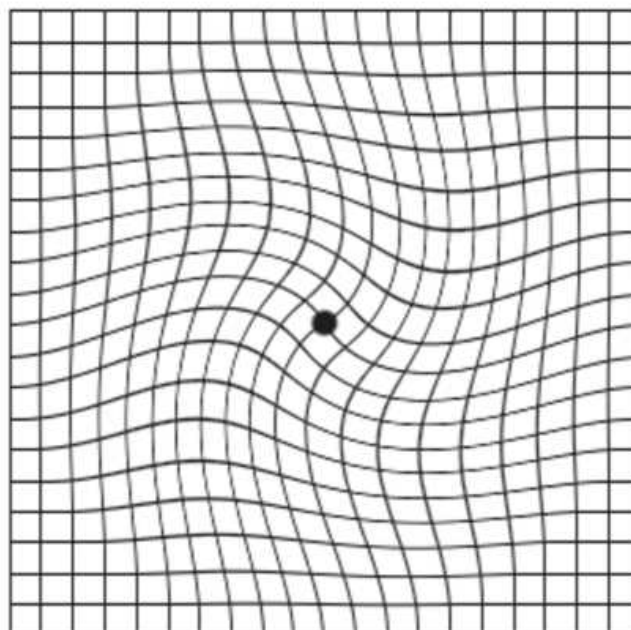
Distortion & Loss of Central Vision (Scotoma)



Πως μπορώ να ελέγξω την όραση μου



NORMAL AMSLER GRID

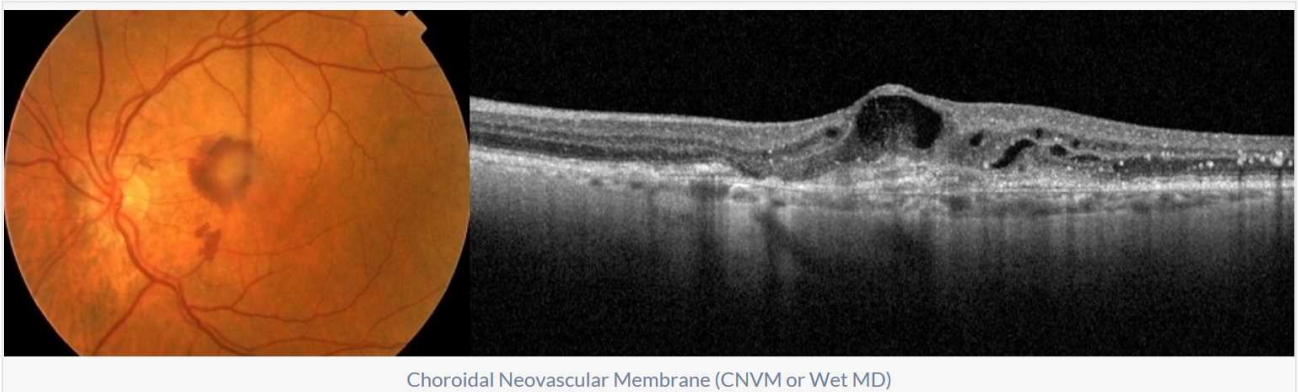


AMSLER GRID IN MACULAR DISEASE

Amsler,

Amsler

Επίσκεψη στον Οφθαλμίατρο



Choroidal Neovascular Membrane (CNVM or Wet MD)

Θεραπεία

(AMD),

,

.

Υγρή (εξιδρωματική) ΗΕΩ

anti-

VEGF (-
).

,

.

.

,

.

anti-VEGF

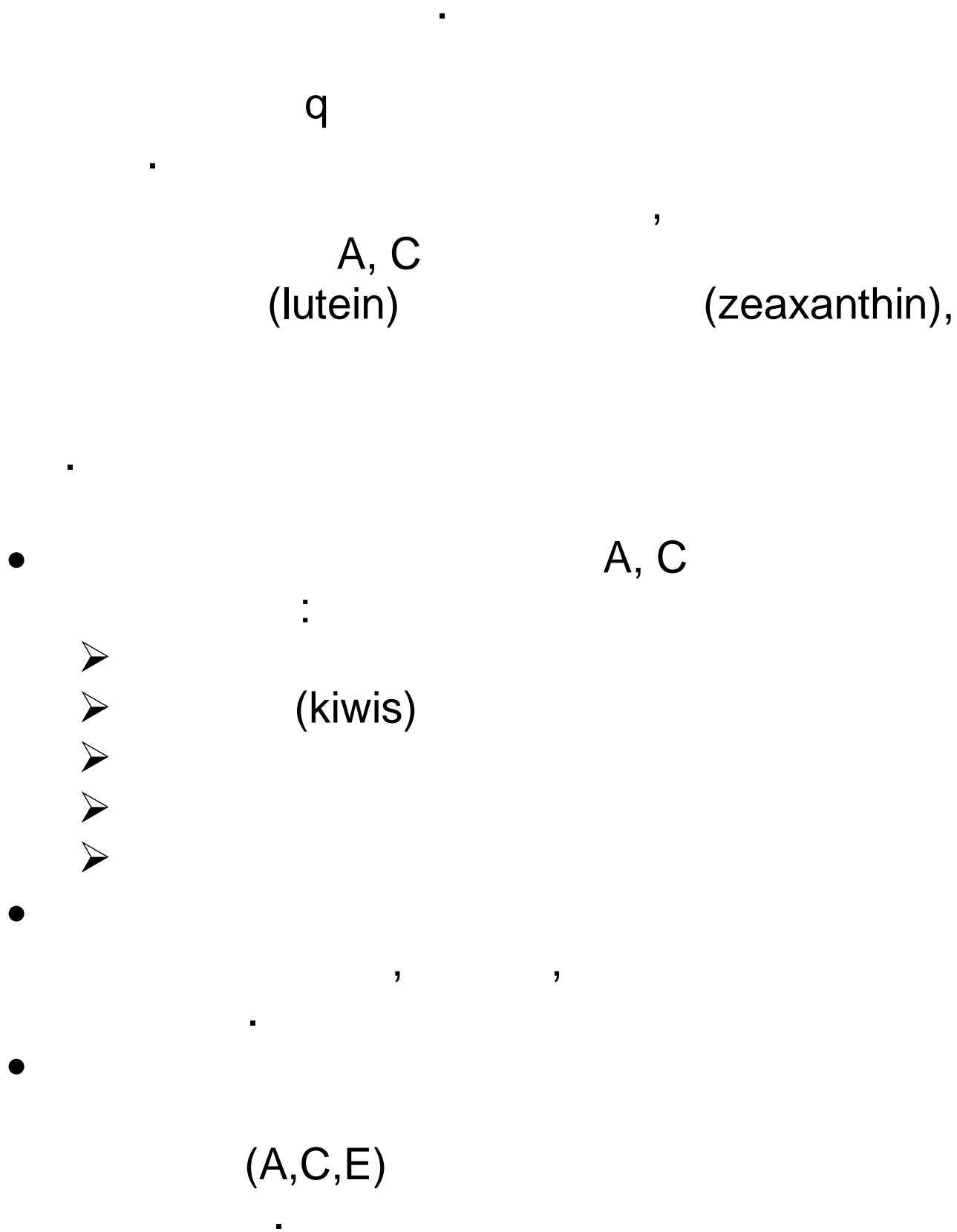
:

Aflibercept (Eylea)

Ranibizumab (Lucentis)

Avastin(Bevasizumab)

Ξηρά (μη εξιδρωματική) ΗΕΩ



Θυμηθείτε

•

▪

•

,

,

▪

•

▪

•

,

/

▪

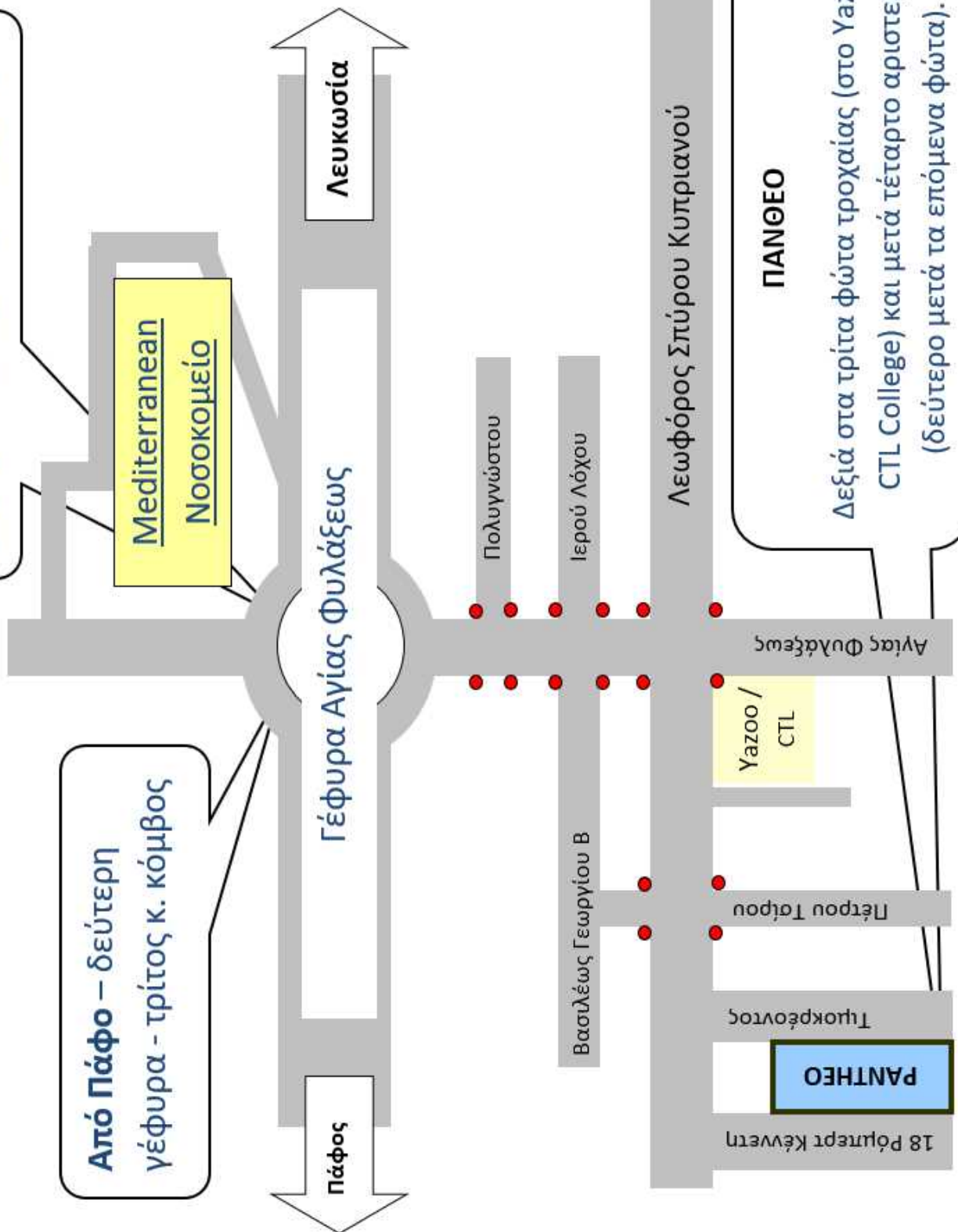
•

▪

25735353

Από Λευκωσία – τέταρτη
γέφυρα - τέταρτος κ. κόμβος

Από Πάφο – δεύτερη
γέφυρα - τρίτος κ. κόμβος



ΠΑΝΘΕΟ
Δεξιά στα τρίτα φώτα τροχαίας (στο Υαζουο /
CTL College) και μετά τέταρτο αριστερά
(δεύτερο μετά τα επόμενα φώτα).



18 Robert Kennedy Street,
Limassol, Cyprus, 3076



+357 25735353



+357 25732266



contact@Pantheo.com



www.pantheo.com